Ueber zwei Fälle von Meningitis tuberculosa, geheilt durch intralumbale Tebeprotininjektionen

INAUGURAL-DISSERTATION

zur Erlangung

der Doktorwürde an der hohen Medizinischen

Fakultät der Universität

Marburg

Vorgelegt von

HEINRICH VOIT

aus Fürth i. B.

1929

Buchdruckerei J. Bollmann, Zirndorf

Ueber zwei Fälle von Meningitis tuberculosa, geheilt durch intralumbale Tebeprotininjektionen

INAUGURAL-DISSERTATION

zur Erlangung

der Doktorwürde an der hohen Medizinischen

Fakultät der Universität

Marburg

Vorgelegt von

HEINRICH VOIT

aus Fürth i. B.

1929

Buchdruckerei J. Bollmann, Zirndorf

R. UNIV.
BIBLIOTHEEK
LEIDEN

Meinen lieben Eltern!

Angenommen von der medizinischen Fakultät in Marburg am 28. VI. 29.

Gedruckt mit Genehmigung der Fakultät.

Referent: Professor Dr. Schwenkenbecher.

Aus der inneren Abteilung des Landeskrankenhauses in Kassel
Dirigierender Arzt: Professor Dr. E. Toenniessen.

Der tuberkulösen Meningitis standen wir bisher machtlos gegenüber. Mit der Diagnose war in jedem Falle die infauste Prognose ausgesprochen. Gewiß, es sind eine Reihe geheilter Fälle berichtet, diese sind aber große Seltenheiten. Ja, im Vergleich zur Morbidität und Mortalität sind sie gleich Null zu setzen. Nach einer zusammenfassenden Arbeit von Cramer und Bickel gibt es in der Weltliteratur 60 einwandfreie geheilte Fälle.

Man sieht diese geheilten Fälle größtenteils als Spontanheilungen an und schreibt nicht etwa den symptomatisch geübten Lumbalpunktionen das Verdienst der Heilung zu. Dies würde auch viel zu weit gehen, denn die allgemein geübte Therapie der Lumbalpunktion hat ja nur den Zweck, vorübergehend den die schweren Symptome erzeugenden Hirndruck herabzusetzen und man hätte keine Erklärung dafür, wie dadurch der Krankheitsherd günstig beeinflußt werden sollte (Riebold, Schlesinger).

Reichmann verwirft sogar große Liquorentziehungen und sieht eine Stauung als günstig an; denn infolge des Hirndrucks wird der venöse Abfluß des Blutes gehemmt und dadurch das Fortkommen der Tuberkelbazillen in dem sauerstoffarmen Blute gehemmt. Reichmann und Rauch berichten zwei geheilte Fälle, die mit Stauung behandelt wurden.

In den meisten Lehrbüchern (Strümpell, Kraus-Brugsch) betrachtet man die geheilten Fälle als Spontanheilungen und nimmt an, daß die verschiedene Virulenz der Bakterien und Unterschiede in der Toxinbildung der einzelnen Stämme für die Prognose des Falles von Bedeutung sind, und daß auch der Typus des Erregers von Einfluß auf die Gutartigkeit des Verlaufes ist. Ferner sieht man eine fibröse Diathese als den Verlauf in günstigem Sinne beeinflussend an.

Außerdem kennt man zwei abweichende Formen der Meningitis tuberculosa, die eine günstigere Prognose haben sollen, es sind dies 1. die von einem frischen oder älteren Solitärtuberkel ausgehende Infektion der Meningen (Finkelstein, Hegler) und 2. die von den Franzosen als Meningite en plaques bezeichnete beetartige Meningitis, die sich hauptsächlich an der Konvexität abspielt. Diese als gutartig bezeichneten Fälle sind nun leider so selten, daß sie kaum ins Gewicht fallen dürften.

Es wurden noch manche therapeutische Versuche gemacht, die uns aber keinen Fortschritt brachten, so die Ventrikelpunktionen und der Balkenstich von Bergmann, die Friedmannsche Heilimpfung, Injektionen mit Marmorek-Serum von Etienne,

subdurale Injektionen von Leukozyten nach Manwaring, Urotropin nach van Ganeghem, Jodkali nach Jannsen.

Schon lange ist es her, daß man die Lungentuberkulose, die chirurgischen Tuberkulosen und die Augentuberkulose spezifisch behandelt, es sind aber nur wenige Fälle von spezifischer Behandlung der Meningitis tuberculosa berichtet.

Im Jahre 1890 entdeckte R. Koch das Alttuberkulin und im Jahre 1908 wird das erste Mal über einen spezifisch behandelten und geheilten Fall von Meningitis tuberculosa berichtet. Starck-Karlsruhe gebührt die Ehre, die intralumbale Methode zuerst angewandt zu haben, (nicht Bacigalupo, der fälschlicherweise von Kraus-Brugsch dafür angegeben wird, der aber erst 1915 seine Fälle veröffentlicht hat, allerdings sicherlich ohne von dem Fall Starcks Kenntnis gehabt zu haben). Es war ihm möglich, einen beweisenden Fall demonstrieren zu können und es ist daher sehr verwunderlich, daß diese Methode so wenig Widerhall und Nachahmung gefunden hat.

Weitere geheilte Fälle sind nur noch von Gehrke im Jahre 1925 und von Neidhardt im Jahre 1926 mitgeteilt. Neumann, der diese Methode ebenfalls anwandte, hatte allerdings keine Erfolge damit.

Im folgenden seien also die drei in der Literatur zu findenden Mitteilungen über Meningitis tuberculosa, geheilt durch intralumbale Tuberculininjektionen, in chronologischer Ordnung des näheren aufgeführt:

I. Starck-Karlsruhe demonstriert einen Fall von Meningitis tuberculosa, geheilt durch intralumbale Injektionen von Alttuberculin. Mai 1908.

„Seit Jahrzehnten wurde gelegentlich über Heilungen der Meningitis tuberculosa berichtet. Die Mitteilungen begegneten aber meist großer Skepsis. Man war geneigt, an der tuberculösen Natur der Meningitis zu zweifeln. Erst durch die Lumbalpunktion sind wir in die Möglichkeit versetzt, die Diagnose mit aller Sicherheit zu stellen.

In folgendem Falle steht sowohl die Diagnose der tuberculösen Meningitis, wie auch deren Heilung außer allem Zweifel. Der 44jährige Gasarbeiter L. St. aus Linkenheim entstammt einer gesunden Familie. Früher nie ernstlich krank gewesen. Ende Dezember 1907 4 bis 5 Tage lang Erbrechen, Appetitlosigkeit, Durchfälle, Kopfschmerzen, Fieber. Kein Husten. Einweisung in das Krankenhaus mit der Diagnose: Typhus abdominalis am 23. 1. 1908.

Befund: Nackensteifigkeit, Kopfschmerz, Pupillendifferenz, normale Reaktion, Dermographismus, beiderseits Kernig'sches Symptom, links Facialisparese, Sensorium leicht benommen, Temp. 38,6, Puls 90, Diazo negativ.

Verlauf: In folgenden Tagen sichere Zeichen von Meningitis: Kopfschmerz, Somnolenz, Nackensteifigkeit, Pupillendifferenz, träge Reaktion (bis Erloschensein der Reaktion, starke Herabsetzung der Patellarreflexe (inkonstanter Befund), positiver Babinski, Fehlen des linken Achillessehnenreflexes, Muskelhyperästhesie, Kernig, Facialisparese, Augenhintergrund beiderseits Stauungspapille, Oedem, Hyperämie, verwaschene Grenzen der Papillen; Erbrechen, ganz unregelmäßiges Fieber zwischen 35,5 und 39,4 schwankend. Puls meist unter 100, Abmagerung. Vom 11. Februar 1908 ab Besserung der Symptome. Ende Februar nur noch Pupillendifferenz und etwas verwaschene Papillen. Allgemeinbefinden gut. Am 4. März Aufstehen, am 18. April geheilt entlassen mit einer Gewichtszunahme von 43 Pfund.

Die Diagnose wurde gestützt durch Lumbalpunktionen:

1. L. 24. 1. 20 ccm, vermehrter Druck, stark getrübt, Zentrifugat dicker Bodensatz, einkernige Lymphozyten, vermehrtes Albumen, massenhaft Tbc.-Bazillen.
2. L. 28. 1. Infolge Blutbeimengung mißglückt.
3. L. 1. 2. 25 ccm, vermehrter Druck, stark getrübt, Häutchen und gelblicher Bodensatz, einkernige und polynucleäre Lymphozyten, Albumen vermehrt. Tbc.-Bazillen positiv.
4. L. 7. 2. 45 ccm, erhöhter Druck, Trübung etwas geringer als früher, 2 pro mille Albumen, starke Leukozytose, Tuberkelbazillen positiv.
5. L. 12. 2. 45 ccm, vermehrter Druck, fast klarer Liquor, Leukozythose, 1½ pro mille Albumen. Tbc.-Bazillen nicht sicher.
6. L. 21. 2. 30 ccm, mäßiger Druck, fast klar, ¾ pro mille Albumen, Zellen kaum vermehrt. Tbc.-Bazillen nicht sicher.
7. L. 12. 3. 12 ccm, Druck etwas vermehrt, klar, kein Sediment, noch etwas Vermehrung der Leukozyten, keine sicheren Tbc.-Bazillen. 0,2 pro mille Albumen. Meerschweinchen intraperitoneal geimpft.
8. L. 18. 4. Normaler Liquor.

Epikrise: Für die tuberculöse Natur der Meningitis spricht der Tuberkelbazillen-Befund der ersten Punktionsflüssigkeiten, besonders in dem Liquor der ersten Punktionen waren massenhaft Bazillen vorhanden. Die Bazillen färbten sich im 5., 6., 7. Liquor immer schlechter, sie wurden immer weniger säurefest, so daß sie nicht mehr mit Sicherheit als Tuberkelbazillen zu erkennen waren. Daß tatsächlich nicht nur ein solitärer Tbc.-Herd, Solitärtuberkel, sondern eine tuberkulöse Entzündung der Meningen vorlag, dafür sprach, abgesehen vom klinischen Befund, 1. der starke Gehalt an mono- und polynukleären Lymphozythen, 2. der Albumengehalt, welcher bis zur 4. Lumbalpunktion auf 2 % Albumen anstieg, dann langsam zum normalen Gehalt sank.

Therapie: bestand in Eisbeutel auf den Kopf, Einreibung des Nackens mit grauer Salbe, heißen Bädern, Nährklistieren.

Nach der 4., 5. und 6. Lumbalpunktion wurden Injektionen von Alttuberkulin in Dosen von 0,0004, 0,001 und 0,0018 g in den Duralsack gemacht. Die Reaktionen waren jeweils sehr stark. Auf die letzte Dosis erfolgte eine Fieberreaktion von 40,1 °.

Als Beweis der Heilung sind anzusehen:

1. Der Rückgang der klinischen Symptome, nur eine leichte Pupillendifferenz ist geblieben. Die Temperatur überschritt seit dem 4. 3. 08 37 ° nicht mehr.

2. Vollständiges subjektives Gesundheitsgefühl. St. ist seit Ende April in voller Arbeit (Ende Juli 1908). Gewichtszunahme 43 Pfund.

3. Das Verhalten des Liquor, der vollkommen zur Norm zurückgekehrt ist.

4. Das Verschwinden der Tbc.-Bazillen.

5. Das Ergebnis der Meerschweinchenimpfung. Das am 29. 5. sezierte Tier erwies sich als völlig gesund.

Der Geheilte wird demonstriert. Zugleich Demonstration der Tuberkelbazillenpräparate, der mit May-Grünwald gefärbten Präparate des Liquor, aus welchem (schon mikroskopisch) der Rückgang zur Norm zu erkennen ist und endlich der Esbach-Röhrchen mit dem Albumengehalt der letzten 5 Lumbalpunktionen."

II. Juan Bacigalupo-Buenos Aires, eine neue Behandlungsmethode der tuberculösen Meningitis. Februar 1915.

Trotzdem ich mich nach einer Reihe von Vorversuchen über die Penetrationsfähigkeit verschiedener Substanzen in den serösen Höhlen bei normalem und entzündetem Zustande davon überzeugen konnte, daß die Meningealräume auch bei tuberculöser Meningitis von der Blutbahn aus gut zugänglich bleiben, beschloß ich von der subkutanen Injektion des Tuberkulins abzusehen und einmal zu versuchen, direkt das Heilmittel in den Duralsack zu injizieren.

Als Assistent des Dr. Ortiz am Kinderhospital in Buenos Aires machte ich die erste Injektion bei einem Falle von tuberculöser Meningitis, der als verloren anzusehen war, da er durch Miliartuberkulose kompliziert war. 24 Stunden nach der 1. Injektion von Tuberkulin gingen einige Hirnsymptome zurück, doch starb der Kranke am dritten Tage nach der 1. Injektion. Kurze Zeit nachher hatte ich Gelegenheit, zwei reine Fälle von tuberkulöser Meningitis, bei denen der Bazillennachweis im Liquor cerebrospinalis gelang, intradural zu behandeln. In diesen beiden Fällen war das Resultat vollkommen zufriedenstellend, da nach drei resp. zwei Injektionen im Verlaufe von 20 Tagen völlige Heilung erfolgte.

Erwähnenswert ist, daß alle drei mit Tuberkulin injizierten Fälle in einer nicht vorherzusehenden Weise reagierten. Die Tem-

peratur stieg nämlich nicht an, sondern fiel um ca. 1 ° ab, um dann durchwegs relativ niedrig zu bleiben. Wie bei der Lungentuberkulose soll man in der Dosierung reserviert sein. Jedenfalls kann die erste Dosis 1 Milligramm Alttuberkulin ein wenig übersteigen (3jährige Kinder). Im Falle sich die Symptome nicht ändern, kann nach Verlauf von 24 Stunden eine zweite Injektion mit etwas höherer Dosis versucht werden."

III. Neidhart-Remscheid, Heilung eines Falles von tuberkulöser Meningitis nach intralumbaler Tuberkulinbehandlung. Mai 1926. Es handelt sich um einen 12jährigen Jungen, dessen Vater vor 6 Jahren an Lungentuberkulose gestorben war. Sonst ist über tuberkulöse Infektionen in Verwandschaft und Umgebung des Jungen nichts bekannt geworden. Der Knabe wurde 4 Wochen vor seiner Krankenhausaufnahme von seinem Bruder mit dem Kopf gegen die Wand geworfen. Von diesem Zeitpunkte an wurde er von Kopfschmerzen gequält und war auffallend still und verschlossen. Er aß in den letzten 8 Tagen vor der Aufnahme wenig und klagte über Mattigkeit. Am 16. 5. 1925 erwachte er nachts mit einem Schrei, stöhnte dann laut und wurde sehr unruhig. Er klagte über heftige Kopfschmerzen.

Bei der Aufnahme in die Krankenanstalten am 17. 5. 1925 ergab sich der für Meningitis charakteristische Befund. Der Kranke liegt mit angezogenen Beinen auf der Seite, ist leicht somnolent. Der Gesichtsausdruck ist starr. Kernig +, erhebliche Nackensteifigkeit, Kahnbauch. Keine Paresen. Innere Organe o. B. Wirbelsäule o. B. Temperatur 38,9 °. Puls 164 in der Minute. Nach ausgiebiger Lumbalpunktion subjektive Besserung. Das Lumbalpunktat ist klar, Nonne — Apelt +, Pandy ++. Im Sediment Tbc. Bazillen einwandfrei +, starke Lymphozytose.

Es wurden vom 17. 2. 1925 bis zum 8. 6. 1925 im ganzen 10 Lumbalpunktionen vorgenommen. Dabei wurden dreimal je ½ mg Alttuberkulin Koch in 20 ccm physiologischer Kochsalzlösung im Anschluß an die Punktion intralumbal appliziert, und zwar am 20. 5. 1925 und 2. 6. 1925. Nach jeder Punktion — es wurde stets sehr ausgiebig punktiert — trat vorübergehende Aufhellung des Bewußtseins auf, der Kranke nahm Nahrung zu sich und zeigte Interesse für seine Umgebung. Diese Besserung hielt aber meist nur wenige Stunden an und bis zum 4. 6. sah der Zustand hoffnungslos aus. Der Kranke nahm fast keine Nahrung mehr zu sich, erbrach häufig und magerte hochgradig ab. Vom 5. 6. ab trat eine allmähliche Besserung ein; das Fieber ließ nach, das Bewußtsein kehrte zurück, der Junge nahm wieder Nahrung zu sich und behielt sie bei sich. Vom 14. 6. ab schnelles Fortschreiten der Genesung; am 29. 6., also nach 5wöchiger Krankenhausbehandlung, kann der Knabe entlassen werden. Er stellt sich am 1. 10. 1925 und am 15. 3. 1926 wieder vor, ist frisch und munter, hat an Ge-

wicht erheblich zugenommen; es bestehen nur noch zeitweise leichte Kopfschmerzen, während objektive Krankheitszeichen nicht mehr nachweisbar sind."

In den aufgeführten 3 Mitteilungen sind zusammen 4 durch intralumbale Tuberkulininjektionen geheilte Fälle berichtet. Außer einer Mitteilung von Neumann, der keinen Erfolg sah, ist in der Literatur weder pro noch contra Weiteres darüber zu finden.

Diese Therapie ist sicherlich noch vielmals versucht, aber leider ist nicht darüber berichtet worden. So ist in einer Abhandlung von Gehrke über das Thema: „Kann die Meningitis tuberculosa heilen?" folgende unklare Rede: „Wir halten eine Tuberculinbehandlung, auch die intralumbale nach Bacigalupo, im febrilen Stadium für einen Kunstfehler, trotz der angeblich damit erzielten Erfolge." Es geht daraus nicht hervor, ob der Verfasser wirklich erfolglos ausgefallene therapeutische Versuche im Auge hat oder nicht. Jedenfalls wäre es sehr unvorsichtig, aus rein theoretischen Erwägungen heraus die intralumbale Tuberkulinapplikation abzulehnen, zumal er gleichzeitig zu einer subkutanen rät, allerdings erst nach vollkommener Defervescenz. Nun ist Gehrke nicht der einzige, der die geheilten Fälle von Bacigalupo bezweifelt. Schlesinger beurteilt im Handbuch von Kraus-Brugsch die intradurale Tuberculinapplikation von Bacigalupo wie folgt: „Angeblich wurden von ihm zwei von drei behandelten Fällen geheilt?!"

Die äußerst unvollständige Mitteilung von Bacigalupo ist auch dazu angetan, begründete Zweifel zu erwecken. Es wäre sehr angebracht gewesen, über die einzelnen Fälle genauer zu berichten. Sehr unklar ist vor allem die Fiebersenkung auf die Tuberkulininjektionen hin. Sie wird auch vom Verfasser als nicht vorherzusehen gewesene Reaktion bezeichnet. Er gibt aber keine Erklärung dafür. Die richtige Beurteilung der geheilten Fälle von Bacigalupo ist bei den wenigen Angaben sehr schwierig, ja unmöglich.

Dagegen steht der von Starck mitgeteilte geheilte Fall vollkommen klar da. Er ist von einer schlagenden Beweiskraft in all seinen einzelnen Teilen. Die Diagnose und die Heilung sind hier vollkommen einwandfrei. Es ist nur bedauerlich, daß dieser Fall, der 1908 im Archiv für Psychiatrie veröffentlicht wurde, nicht genügend bekannt geworden zu sein scheint. Schlesinger und Gehrke würden, wenn ihnen anstatt der Fälle Bacigalupo der Fall Starck bekannt wäre, sicherlich anders über die intralumbalen Tuberkulininjektionen geurteilt haben.

Als ebenso beweiskräftig und einwandfrei in Diagnose und Heilung ist der von Neidhardt berichtete Fall anzusehen.

Alle vier Fälle wurden mit Alttuberkulin injiziert und zwar mit ziemlich gleich großen Dosen: Fall Starck mit 0,0004 und 0,001 und 0,001 im Abstand von 5 bis 9 Tagen. Die zwei Fälle von Baciga-

lupo mit 2—3mal 0,001 im Verlaufe von 20 Tagen. Fall Neidhardt mit dreimal 0,0005 im Abstande von 5 bis 7 Tagen.

Nur Starck berichtet über die typischen Reaktionszacken im Anschluß an die Tuberkulininjektionen, nämlich Fiebersteigerungen bis auf 40,5°. Beim Fall Neidhardt ist davon überhaupt nicht die Rede, während bei den Fällen Bacigalupo eine entgegengesetzte Reaktion festgestellt wurde.

Ein Nachlassen der schweren Symptome, wie Aufhören der Somnolenz und des Delirierens und Geringerwerden der Nackensteifigkeit und eine Besserung des subjektiven Wohlbefindens, wie Nachlassen der heftigen Kopfschmerzen auf die Injektionen hin, wurde in allen Fällen beobachtet. Es wurde jedenfalls die Nahrungsaufnahme dadurch erheblich gefördert, was für die Heilung sicherlich von großer Bedeutung war.

Die Anregung zu dieser Zusammenstellung gaben zwei durch intralumbale Injektionen von Tebeprotin-Toenniessen geheilte Fälle von tuberculöser Meningitis, die im folgenden näher erläutert werden sollen. Weil mit Alttuberkulin nur vereinzelte Erfolge erzielt wurden, so waren Versuche mit Tebeprotin berechtigt.

Um im folgenden eine abgekürzte Schreibweise anwenden zu können, seien hier gleich die Konzentrationen der Tebeprotinlösungen angegeben:

Tp I 1,0 = 1 ccm der Verdünnung I mit 1/10 mg Tebeprotin,
Tp II 1,0 = 1 ccm der Verdünnung II mit 1/100 mg Tebeprotin,
Tp III 1,0 = 1 ccm der Verdünnung III mit 1/1000 mg Tebeprotin.

Bei einer Erkrankung wie der Meningitis tuberculosa, die eine solche infauste Prognose in sich schließt, sollte man doch auf keine therapeutische Maßnahme verzichten, die nur ein wenig aussichtsreich zu sein scheint, und das ist eben die spezifische Therapie mit intralumbalen Tuberkulininjektionen. Die beiden nun angeführten Fälle sollen dies zeigen.

Fall I.

Heinrich B., 10 Jahre alt, aus Kassel.
Aufnahme in das Krankenhaus am 11. 3. 1927.
Entlassung am 28. 9. 1927.
Dauer der Behandlung: 6½ Monate.

Vorgeschichte: Der Patient war früher nie ernstlich krank gewesen. Vor 14 Tagen hatte er Grippe. Er hatte 14 Tage lang gelegen. Im Anschluß daran bekam er eine Geschwulst an der linken Halsseite, die aber bald wieder zurückging. Seit etwa drei Tagen zeigte er apathisches Wesen und aß wenig. Ferner klagte er über heftige Kopfschmerzen und über Leibbeschwerden. Er hatte mehrfach erbrochen und einmal durchfälligen Stuhl gehabt. Der Patient wurde wegen Verdacht auf Typhus eingewiesen.

Befund: Auffallend sind die Blässe und Magerkeit des Patienten. Beiderseits am Halse ist eine Reihe kleiner Drüsen zu tasten. Es besteht leichte Nackensteifigkeit. Das Sensorium ist klar. Die Augenbewegungen sind frei, die Pupillen reagieren auf Licht und Konvergenz. Der Rachen ist ohne Befund. Die Zunge ist trocken und belegt. Herz: die Grenzen sind normal, die Aktion ist regelmäßig, über der Pulmonalis ist ein systolisches Geräusch zu hören. Der Puls ist mittelkräftig, 95 pro Minute. Lungen: Der Klopfschall ist nirgends gedämpft; über dem rechten Oberlappen ist das Atemgeräusch verschärft, aber es ist kein Katarrh zu hören. Der Leib ist weich und nirgends druckempfindlich. Leber und Milz sind nicht vergrößert. Nervensystem: Patellar- und Achillessehnenreflexe positiv, Babinski negativ, Kernig negativ. Es bestehen keinerlei Lähmungen. Temp. 38°. Gewicht: 23 kg. Größe 1.25 m. Die erste Lumbalpunktion und Liquoruntersuchung ergeben: erhöhten Druck, Eiweiß Spur, Nonne negativ, die Zellen sind stark vermehrt, fast ausschließlich Lymphozyten, Tuberkelbazillen negativ.

Die Lumbalpunktionen im weiteren Verlauf der Krankheit haben folgendes Ergebnis:

2. L. am 16. 3. Druck stark erhöht, Liquor leicht getrübt, massenhaft Lymphozyten, Tuberkelbazillen positiv.
3. L. am 24. 3. Druck erhöht, Liquor klar, Zellen stark vermehrt, vorwiegend Lymphozyten, Tuberkelbazillen negativ.
4. L. am 7. 4. Druck erhöht, Liquor klar, zahlreiche Lymphozyten, Tuberkelbazillen negativ.
5. L. am 14. 4. Druck erhöht, Liquor klar, zahlreiche Lymphozyten, Tuberkelbazillen negativ.
6. L. am 22. 4. Druck erhöht, Liquor klar, zahlreiche Lymphozyten, Tuberkelbazillen negativ.
7. L. am 6. 5. Druck erhöht, Liquor klar, immer noch zahlreiche Lymphozyten, Tuberkelbazillen negativ.
8. L. am 1. 6. Druck wieder stark vermehrt, Liquor klar, Eiweiß positiv, Nonne negativ, zahlreiche Zellen, vorwiegend Lymphozyten, Tuberkelbazillen negativ.
9. L. am 16. 7. Druck nur noch wenig vermehrt, Liquor klar, Eiweiß negativ, Nonne negativ, nur noch mäßig erhöhter Zellgehalt, überwiegend jedoch Lymphozyten, Tuberkelbazillen negativ.
10. L. am 15. 8. Druck kaum mehr erhöht, Zellen wenig vermehrt, jedoch nur Lymphozyten, Tuberkelbazillen negativ.
11. L. am 27. 8. Druck fast normal, Zellen wenig vermehrt, Tuberkelbazillen negativ.

12. L. am 22. 9. Druck normal, Eiweiß negativ, Nonne negativ, Zellen nicht mehr vermehrt. Tuberkelbazillen negativ.

Es sind noch folgende Untersuchungsergebnisse aufzuführen:

Röntgenuntersuchung: Durchleuchtung und Aufnahme ergaben: Zwerchfell beiderseits beweglich. Apices o. B. Hilus verstärkt, Lungenfelder frei.
Röntgenurteil: Entzündlich veränderter Hilus.

Wassermannsche Reaktion im Liquor negativ.

Blutuntersuchungen:

Am 24. 3. Leukozyten: 14 000.

Am 12. 5. Leukozyten: 8 100, segmentkernige: 44,5 %, stabkernige 7,5 %, eosinophile 6,0 %, basophile 1,5 %, Lymphozyten 32 %, Monozyten 8,5 %.

Am 12. 8. Erythrozyten: 4 140 000, Hämoglobin 90 %, Färbeindex 1,1.
Leukozyten 11 900, segmentkernige 41 %, stabkernige 12 %, eosinophile 3 %, basophile 2 %, Lymphozyten 34 %, Monozyten 8 %.

Die Gewichtskurve ist stetig steigend und zwar von 46 Pfund bei der Aufnahme auf 57 Pfund bei der Entlassung.

Aus dem Krankheitsverlauf ist zu berichten:

15. 3. Keine deutliche Nackensteifigkeit mehr, guter Appetit, fühlt sich wohl.

23. 3. Auf Tp I 0,3 intralumbal hin Fieberanstieg, starke Kopfschmerzen, wieder deutliche Nackensteifigkeit.

26. 3. Keine Kopfschmerzen und Nackensteifigkeit mehr.

25. 8. Fühlt sich ganz wohl.

24. 9. In der Zwischenzeit keinerlei Beschwerden mehr, fühlt sich vollkommen gesund. Patient wird heute als geheilt entlassen.

Therapie:

Am 13. 3.	1. intralumbale	Injektion von	Tp I 0,1*)	keine Reaktion	
„ 16. 3.	2. „	„	„ Tp I 0,2	Reaktionszacke:	39°
„ 21. 3.	3. „	„	„ Tp I 0,3	„ „ auf:	39,8°
„ 30. 3.	4. „	„	„ Tp I 0,2	„ „ „	40,0°
„ 7. 4.	5. „	„	„ Tp I 0,1	„ „ „	40,0°
„ 14. 4.	6. „	„	„ Tp I 0,1	„ „ „	39,5°
„ 22. 4.	7. „	„	„ Tp I 0,1	„ „ „	39,6°
„ 30. 4.	1. subkutane	„	„ Tp I 0,1	keine Reaktion	
„ 5. 5.	8. intralumbale	„	„ Tp I 0,1	Reakt.-Zacke a.	39,4°
„ 12. 5.	2. subkutane	„	„ Tp I 0,2	keine Reaktion	
„ 20. 5.	9. intralumbale	„	„ Tp I 0,1	Reakt.-Zacke a.	38,7°
„ 28. 5.	3. subkutane	„	„ Tp I 0,2	keine Reaktion	

*) Anmerkung: Tp I 0,1 = $^1/_{100}$ mg Tebeprotin.

„	9. 6.	10. intralumbale	„	„	Tp I 0,1	Reakt.-Zacke a. 39,4°
„	16. 6.	4. subkutane	„	„	Tp I 0,3	keine Reaktion
„	23. 6.	11. intralumbale	„	„	Tp I 0,1	Reakt.-Zacke a. 38,9°
„	2. 7.	12. „	„	„	Tp I 0,1	„ „ „ 38,2°
„	9. 7.	13. „	„	„	Tp I 0,1	„ „ „ 38,0°
„	16. 7.	14. „	„	„	Tp I 0,1	„ „ „ 38,0°
„	23. 7.	5. subkutane	„	„	Tp I 0,2	keine Reaktion
„	30. 7.	15. intralumbale	„	„	Tp I 0,1	Reakt.-Zacke a. 38,6°
„	6. 8.	6. subkutane	„	„	Tp I 0,2	keine Reaktion
„	15. 8.	16. intralumbale	„	„	Tp I 0,1	Reakt.-Zacke a. 39,0°
„	20. 8.	7. subkutane	„	„	Tp I 0,2	keine Reaktion
„	3. 9.	8. „	„	„	Tp I 0,2	„ „
„	9. 9.	9. „	„	„	Tp I 0,2	„ „
„	16. 9.	10. „	„	„	Tp I 0,2	„ „

Außer der vorstehend aufgeführten spezifischen Therapie wurden symptomatisch mehrmals Morphiuminjektionen und Pyramidon gegeben. Zur allgemeinen Kräftigung bekam der Patient vom 14. 6. ab täglich 3 mal 1 Teelöffel Arsenferratose und Lebertran.

Epikrise.

Die Vorgeschichte enthält bereits auf Meningitis hindeutende Symptome, nämlich das seit einigen Tagen bestehende apathische Wesen, die starken Kopfschmerzen, das mehrfache Erbrechen, die Appetitlosigkeit.

Aus dem Körperbefund ist es einzig und allein die Nackensteifigkeit, die auf eine Erkrankung der Meningen hindeutet, die aber auch für sich allein genügt, um die Diagnose auf Meningitis stellen zu können und eine sofortige Lumbalpunktion zur Klärung der speziellen Art der Meningitis vornehmen zu lassen.

Durch die Lumbalpunktion, die erhöhten Druck, und die Liquoruntersuchung, die eine positive Eiweißreaktion und eine starke Zellvermehrung ergibt, ist die Diagnose Meningitis einwandfrei bestätigt.

Da es sich aber um eine fast ausschließliche Vermehrung der Lymphozyten handelt, können wir schon mit gewisser Wahrscheinlichkeit die Diagnose einer tuberculösen Meningitis stellen, vorausgesetzt, daß die Wassermannsche Reaktion im Liquor negativ ausfällt; denn die luetische Meningitis geht ebenfalls mit einer ausgesprochenen Lymphozytenvermehrung einher. Die angestellte Wassermannsche Reaktion im Liquor ist auch negativ und somit eine luetische Meningitis unwahrscheinlich.

Eine eitrige Meningitis ist von vornherein ausgeschlossen; denn wir müßten dann eine Leukozytenvermehrung und einen eitrigen Liquor haben, was nicht der Fall ist.

Um unsere Diagnose der tuberculösen Meningitis vollends zu sichern, wäre der Nachweis von Tuberkelbazillen im Liquor erwünscht, obwohl derselbe nicht immer gelingt. In unserem Falle gelang der Nachweis von Tuberkelbazillen bei der zweiten Lumbalpunktion und somit ist die Diagnose auf tuberkulöse Meningitis außer allen Zweifel gestellt.

Für die Genese der tuberculösen Meningitis nimmt man die metastatische Verbreitung von einem tuberkulösen Primärherd im Körper an; die Röntgenuntersuchung weist in unserem Falle auf das Lungenhilusgebiet als Primärherd hin.

Es ist weiterhin anzunehmen, daß die Geschwulst an der linken Halsseite eine gleichzeitig metastatisch entstandene spezifische Drüsenschwellung war.

Vielleicht ist auch die 14 Tage vorausgegangene Grippe nicht ohne Bedeutung, nachdem wir wissen, daß gerade durch sie tuberculöse Herde aktiviert werden.

Im Laufe der Erkrankung sahen wir eine ständige Verringerung der Lymphozyten im Liquor bis zum normalen Wert, ebenso schwand der Eiweißgehalt vollständig und der Druck wurde wieder normal, so daß an einer Heilung nicht zu zweifeln ist. Der Patient fühlte sich vollständig wohl, die Nackensteifigkeit war verschwunden und er wurde beschwerdefrei als geheilt entlassen. Nachuntersuchungen nach ½ und 1 Jahr haben ergeben, daß der Patient vollkommen gesund geblieben ist.

Diagnose und Heilung stehen also in diesem Falle einwandfrei fest.

Ich will sofort den 2. Fall anschließen, um das Besondere der Therapie später gemeinsam zu besprechen.

Fall 2.

Reinhard M., 22 Jahre alt, aus Küchen;
Aufnahme in das Krankenhaus am 17. 1. 28;
Entlassung am 23. 5. 28.
Dauer der Behandlung: 4 Monate.

Vorgeschichte: Mit 4 Jahren hatte der Patient Knochenmarksentzündung am rechten Unterschenkel gehabt und wurde daran operiert. Späterhin war er nie mehr ernstlich krank gewesen. Seit 6 Wochen befand er sich in ärztlicher Behandlung wegen Gliederschmerzen, besonders in der Kniegelenksgegend. Eine Mandelentzündung hatte er vorher nicht gehabt.

Befund: Der mittelgroße Patient befindet sich in mäßigem Kräfte- und Ernährungszustand. Die Hautfarbe ist normal, die sichtbaren Schleimhäute sind mäßig durchblutet. Kopf- und Hirnnerven sind ohne Befund. Die Pupillen reagieren prompt auf Licht und Konvergenz. Der Rachen und das Gaumensegel sind leicht gerötet, das Gebiß ist ein wenig defekt. Hals: beide Schild-

drüsenlappen sind deutlich vergrößert. Die Lungen bieten normalen Befund. Das Herz ist nicht vergrößert, seine Aktion ist regelmäßig, der 1. Ton über der Spitze ist unrein, es sind aber keine Geräusche hörbar. Der Puls ist gut gefüllt, 90 pro Minute. Das Abdomen ohne Befund. Am rechten Unterschenkel sieht man entlang der Tibiakante eine atrophische Narbe. Nervensystem o. B. R.R. 130/60 mm Hg.

Temp. 37,5, Gewicht 50 kg, Größe 1,67 m.

Urin: Eiweiß-Spur, Zucker negativ, Urobilinogen +.

Im Sediment sind massenhaft Oxalate und vereinzelte Erythrozyten.

Am 18. 1. Der Patient klagt über Kopf- und Gelenkschmerzen, besonders in den Kniegelenken. An den Gelenken lassen sich jedoch keine Veränderungen nachweisen. Es wird Gelenkrheumatismus angenommen und Natrium salicylicum gegeben.

Am 1. 2. Die Temperatur war in der Zwischenzeit remittierend zwischen 36,2 ° und 39,4 ° und ging in den letzten Tagen zur Norm zurück. Die Kopfschmerzen haben jedoch dauernd an Stärke zugenommen. Heute ist nach drei fieberfreien Tagen die Temperatur plötzlich auf 39,5 ° gestiegen. Der Patient klagt über sehr heftige Kopfschmerzen und hat erbrochen. Der Kopf wird stark in die Kissen gebohrt und es besteht leichte Benommenheit. Die Untersuchung ergibt ausgesprochene Nackensteifigkeit und angedeuteten Kernig. Die Augen sind ohne Befund.

Lumbalpunktion und Liquoruntersuchung ergeben: Stark vermehrten Druck, trüben Liquor, Eiweiß leichte Trübung, Nonne schwach positiv, Zellen stark vermehrt, fast nur Lymphozyten. Es werden 5 ccm Liquor abgelassen.

Der klinische Verlauf der Krankheit, die weiteren Lumbalpunktionen und sonstigen Untersuchungsergebnisse sind in folgendem zusammengefaßt:

6. 2. 2. Lumbalpunktion. Der Patient ist dauernd ziemlich unruhig und deliriert.

9. 2. 3. Lumbalpunktion. Wassermannsche Reaktion im Liquor negativ.

11. 2. Röntgenuntersuchung: An der Lunge kein besonderer Befund, insbesondere kein Anhalt für Miliartuberkulose.

14. 2. Der Patient war in den letzten Tagen völlig benommen, meist sehr unruhig, besonders nachts schrie er häufig sehr laut auf, hatte Zähneknirschen, erbrach sehr oft. Nur auf Scopolamin ist eine geringe Beruhigung eingetreten. 4. Lumbalpunktion.

18. 2. Der Patient ist weiterhin sehr unruhig und völlig unklar. Er nimmt nur Flüssigkeiten zu sich, er erbricht noch häufig. 5. Lumbalpunktion.
23. 2. Zunehmende Unruhe und Verwirrtheit. 6. Lumbalpunktion: Stark erhöhter Druck. 5 ccm Liquor werden abgelassen.
26. 2. Nach der letzten Lumbalpunktion tritt zusehends eine Besserung des Zustandes ein, nur noch geringe Kopfschmerzen. Das Sensorium ist völlig frei.
5. 3. Bis heute völliges Wohlbefinden. 7. Lumbalpunktion, stark erhöhter Druck.
7. 3. 2 Tage lang bestehen wieder Kopfschmerzen, Erbrechen, starke motorische Unruhe, Delirien.
9. 3. Fast wieder völliges Wohlbefinden.
29. 3. 8. Lumbalpunktion: Druck sehr stark vermehrt. Liquorbefund völlig normal. Es bestehen wieder heftige Kopfschmerzen, Erbrechen, motorische Unruhe, Delirien. Am nächsten Tage wieder völliges Wohlbefinden.
10. 4. In der Zwischenzeit stets völliges Wohlbefinden. Gute Gewichtszunahme.
19. 4. 9. Lumbalpunktion. Liquorbefund: völlig normal.
11. 5. 10. Lumbalpunktion. Liquorbefund normal.
18. 5. Der Patient bittet, da er sich vollkommen wohl fühlt, um seine Entlassung. Er hat 19 Pfund zugenommen.
23. 5. Ohne klinischen Befund und völlig beschwerdefrei entlassen.

Therapie:

Am	6. 2.	1. intralumbale	Injektion von	Tp I 0,1*)	Reakt.-Zacke a. 39,2°
„	9. 2.	2.	„ „	Tp I 0,15	„ „ „ 38,9°
„	14. 2.	3.	„ „	Tp I 0,22	„ „ „ 39,6°
„	18. 2.	4.	„ „	Tp I 0,22	keine Reaktion
„	23. 2.	5.	„ „	Tp I 0,33	Reakt.-Zacke a. 38,3°
„	5. 3.	6.	„ „	Tp I 0,33	„ „ „ 38,2°
„	14. 3.	1. subkutane	„	Tp I 0,5	Geringe Rötung u. Infiltration der Stichstelle, aber keine Allgemeinreaktion
„	21. 3.	2.	„ „	Tp I 0,5	keinerlei Reaktion
„	29. 3.	7. intralumbale	„ „	Tp I 0,5	Reakt.-Zacke a. 39,0°
„	10. 4.	3. subkutane	„ „	Ty I 0,5	keine Reaktion
„	19. 4.	8. intralumbale	„ „	Tp I 0,33	Reakt.-Zacke a. 39,3°
„	26. 4.	4. subkutane	„ „	Tp I 0,5	keine Reaktion
„	3. 5.	5.	„ „	Tp I 0,5	„ „
„	11. 5.	9. intralumbale	„ „	Tp I 0,33	Reakt.-Zacke a. 39,6*
„	18. 5.	6. subkutane	„ „	Tp I 0,75	keinerlei Reaktion

*) Anmerkung: Tp I 0,1 = $^1/_{100}$ Tebeprotin.

Epikrise.

In diesem Falle sehen wir das Krankheitsbild sich vor unseren Augen entwickeln. Der Patient wurde mit unbestimmten Beschwerden, Gliederschmerzen und besonders starken Schmerzen in den Kniegelenken eingeliefert und mit Natrium salicylicum auf Gelenkrheumatismus behandelt. Er bot vorläufig noch keinerlei Anhaltspunkte für eine meningitische Erkrankung. Das Fieber ging auf die Behandlung zurück. Er klagte aber über dauernd zunehmende Kopfschmerzen, bis auf einmal deutliche meningitische Symptome auftraten, nämlich ausgesprochene Nackensteifigkeit, positiver Kernig, sehr heftige Kopfschmerzen, Erbrechen. Es ist also anzunehmen, daß die unbestimmten Gliederschmerzen, über die der Patient anfangs nur klagte, ein Vorstadium der Meningitis und nicht ein Gelenkrheumatismus waren. Es wurde ja eine Mandelentzündung, wie sie fast ausnahmslos zur Aetiologie des Gelenkrheumatismus gehört, verneint.

Die Lumbalpunktion, die erhöhten Liquordruck, und die Liquoruntersuchung, die eine positive Eiweißprobe, positiven Nonne und starke Zellvermehrung ergaben, bestätigten die Diagnose Meningitis und die fast nur aus Lymphozyten bestehende Zellvermehrung läßt sofort die spezielle Diagnose einer tuberkulösen Meningitis stellen. Der Bazillennachweis im Liquor ist hier nicht gelungen, was aber noch lange nicht dagegen spricht. So schreibt Strümpell in seinem Lehrbuch der Pathologie und der Therapie innerer Krankheiten: „Ich selbst sah mehrere Fälle heilen, bei denen der Verdacht einer tuberkulösen Meningitis gerechtfertigt war und die Lumbalpunktion das Vorhandensein einer eymphozytären Meningitis mit Sicherheit ergab, ohne daß aber Tuberkelbazillen nachgewiesen werden konnten. Nach Holzmann beträgt der Prozentsatz des positiven Bazillenfundes 70 bis 80 %, nach Lenhartz 90 bis 100 %, nach Schlesinger ist er trotz sorgfältigen Suchens noch viel geringer.

Reichmann sagt sogar über die Diagnose der Meningitis tuberculosa folgendes: Es ist nicht gestattet, von einer Meningitis zu sprechen, wenn Bakterien ohne Veränderung des Liquor cerebrospinalis gefunden werden. Ein Fall! Dagegen kann an einer Meningitis bei fehlenden Bakterien kaum ein Zweifel bestehen, wenn hochgradige Pleocytose, mehr oder minder starke Eiweißvermehrung und hoher Druck des Liquors vorhanden sind.

Wenn auch in diesem Falle der Tuberkelbazillennachweis nicht gelungen ist, so geht doch aus den angeführten Stellen deutlich hervor, daß in einem gewissen Prozentsatz der Nachweis eben nicht gelingt, andererseits aus dem typischen Liquorbefund die Diagnose gestellt werden darf. Unsere Diagnose ist aber vollkommen einwandfrei bestätigt durch die präcisen Fieberreaktionen auf die intralumbalen Tebeprotininjektionen hin.

Eine eitrige Meningitis lag keinesfalls vor und eine luetische Meningitis ist durch die negativ ausgefallene Wassermannsche Reaktion unwahrscheinlich.

Für den tuberkulösen Primärherd haben wir hier keinen Anhalt aus der Vorgeschichte und dem Körperbefund. Es wäre denn die „Knochenmarksentzündung", die der Patient mit 4 Jahren durchmachte, tuberkulöser Natur gewesen. Das konnte jedoch nicht ermittelt werden. Der Primärherd kann ja andererseits so klein sein, daß er klinisch nicht zu finden ist.

Im Verlaufe der Erkrankung sehen wir mannigfache Remissionen auftreten, die aber an Dauer und Intensität allmählich zurückgehen. Als einwandfreier Beweis der Heilung sind anzusehen: Der vollkommen normale Liquorbefund, das Fehlen jeglicher meningitischer Symptome und das vollkommene subjektive Wohlbefinden.

Es soll nun näher auf die angewandte spezifische Therapie eingegangen werden.

Wie genügend bekannt, ist das Tebeprotin ein vollkommen reiner Eiweißkörper, der dem Alttuberkulin gegenüber große Vorzüge besitzt. Das Alttuberkulin ist einmal im Tierversuch nur ungenau zu titrieren, während das Tebeprotin mit der Analysenwage ganz exact dosierbar ist.

Ferner wirkt das Alttuberkulin klinisch viel mehr toxisch, erzeugt länger dauernde Allgemein- und heftigere Herd- und Stichreaktionen als das Tebeprotin. Während $^1/_{10}$ Milligramm Tebeprotin nur Rötung und Oedem erzeugt, gibt es bei der reaktionsäquivalenten Menge Alttuberkulin, das sind 10 Milligramm, bereits starke Nekrose. Die Vorzüge des Tebeprotins gegenüber dem Alttuberkulin sind sowohl für die Diagnose, als auch für die Therapie der Lungen-, der chirurgischen und der Augentuberkulose genugsam berichtet (Blum, Baumann, Schröder, Fleischer, Friedrich, Bahn, Undeutsch). Vor allem ist es erwiesen, daß es viel geringere Herdreaktionen erzeugt und insofern viel weniger schädlich wirkt als das Alttuberkulin.

Aus den eben erwähnten allgemeinen Eigenschaften und den besonderen Vorzügen des Tebeprotins geht ohne weiteres hervor, daß es sich für die intralumbale Anwendung besser eignen wird, als das Alttuberkulin.

Die bisher veröffentlichten Fälle wurden mit Alttuberkulin behandelt; in der vorliegenden Mitteilung sind die ersten mit Tebeprotin behandelten Fälle beschrieben.

Sofort, nachdem die Diagnose der Meningitis tuberculosa gesichert war, wurde mit den intralumbalen Injektionen begonnen. Es wurde bei den Lumbalpunktionen zunächst immer so viel Liquor abgelassen, bis der Lumbaldruck normale Werte erreicht hatte, und dann anschließend das Tebeprotin injiziert. Zu rein techni-

scher Seite muß folgendes bemerkt werden: Es handelt sich bei dem Tebeprotin um außerordentlich kleine Flüssigkeitsmengen, nämlich um 0,1 bis 0,3 ccm und es ist nötig, immer etwas mehr aufzuziehen, um die gewünschten Mengen auch wirklich in den Duralsack zu bekommen, weil sonst bei diesen kleinen Mengen ein großer Teil in der langen dicken Punktionsnadel zurückbliebe und somit verloren ginge. Am besten zieht man vorher noch etwas Liquor an, um ja sicher zu gehen. Weiterhin muß bei dem Herausziehen der Nadel sofort fest komprimiert werden, damit nicht dabei wieder etwas verloren geht.

Bei den beiden injizierten Fällen sehen wir nun 12 bis 24 Stunden, jeweils nach der Injektion, ganz typischen Fieberanstieg eintreten, der nach kurzer Zeit wieder zurückgeht. Diese Fieberreaktionszacken erreichen bis 40° und sind eben typisch für die tuberculöse Erkrankung. Diese präcisen Reaktionen sind für uns ein letzter, vollkommen einwandfreier Beweis für die tuberculöse Natur der Meningitis.

Trotzdem daran kein Zweifel bestand, wurden bei einem Falle von Tumor cerebri und bei einem Falle von Tabes dorsalis Kontrollinjektionen mit wiederholten hohen Dosen, nämlich Tp I 0,3 gemacht, und es wurden auch, wie nicht anders zu erwarten war, nie die geringsten Fiebersteigerungen dabei erhalten.

Eine Stichreaktion ist bei der besonderen Art der Injektion nicht möglich, wohl aber ist bei beiden Fällen eine Art Herdreaktion des öfteren festzustellen. Besonders der 2. Patient reagierte auf die Injektion teilweise mit Erbrechen, heftigen Kopfschmerzen, verstärkter Nackensteifigkeit, Delirien und Somnolenz, also deutlichen Herdreaktionen, die aber in kurzem wieder abgeklungen sind. Im 1. Falle kann man ein allmähliches Kleinerwerden der Reaktionszacken beobachten, was im Sinne einer Heilung aufzufassen ist.

Wie man aus den zahlreichen Injektionen ersehen kann, war man keineswegs sparsam damit, im 1. Falle waren es zusammen 16, im 2. neun intralumbale Injektionen von Tebeprotin. Die Methode war in den beiden Fällen verschieden: Während man im 1. Falle mit Tebeprotin 0,1 begann, auf 0,3 anstieg, um wieder auf 0,1 zu fallen und dann dabei zu bleiben, ging man im 2. Falle energischer vor und wandte dasselbe Schema wie bei der subkutanen Therapie der Lungentuberkulose an, nämlich mit 0,1 Tp beginnend, jede weitere Injektion um die Hälfte der vorhergehenden zu steigern und bei 0,5 stehen zu bleiben.

Die Therapie war eine sehr energische besonders im 2. Falle gewesen, wenn man bedenkt, daß man bei der Lungentuberkulose mit Tp III 0,1 beginnt und nun ganz langsam steigert. Es wurden auch gar keine großen Zwischenräume eingehalten. So injizierte man anfangs im Abstande von 2-5 Tagen und später alle 6-7 Tage.

Mir scheint es, als ob gerade durch dieses energische Vorgehen die Heilungen erzielt wurden. Aus der Vorgeschichte und dem Befund der beiden Fälle geht hervor, daß sie beide erst im Entstehen begriffen waren und gerade durch die sofortige energische Therapie koupiert wurden. Jedenfalls sehen wir das aus dem klinischen Verlauf bestätigt. Schwere Symptome, wie Augenmuskellähmungen, Lähmungen anderer Hirnnerven, lang dauernde Delirien und anhaltende Somnolenz, andauernde Kopfschmerzen fehlen in beiden Fällen. Im Gegenteil können wir eine dauernde Besserung des subjektiven Befindens und der objektiven Symptome verfolgen, von kurzen Remissionen natürlich abgesehen. Einen guten Maßstab liefern uns die Gewichtskurven, die in beiden Fällen stetig ansteigen und eine beträchtliche Gesamtzunahme zu verzeichnen haben.

Die spezifische Therapie wurde so lange weitergeführt, bis der Liquorbefund einige Male hintereinander normal war. War dies der Fall, dann konnte man ohne Zweifel von einer Heilung sprechen, denn der Liquor ist ja immer der feinste Anzeiger eines aktiven Prozesses der Meningen.

Neben den intralumbalen Injektionen von Tebeprotin wurden nach kurzer Zeit gleichzeitig subkutane Injektionen von Tebeprotin gemacht, um den ganzen Körper damit zu erfassen. Im 1. Falle erfolgte dabei wiederum eine vorsichtigere Dosierung, nämlich von Tp 0,1 auf Tp 0,3 steigend, um auf 0,2 zu fallen und dauernd dabei zu bleiben, während man im 2. Falle mit Tp I 0,5 begann und dabei blieb und bei der letzten Injektion sogar auf 0,75 stieg. Beide Dosierungen wurden sehr gut und, was besonders auffällt, reaktionslos vertragen bis auf die 1. Injektion von Tp I 0,5 im 2. Falle, wobei eine geringe Rötung und Infiltration der Stichstelle auftrat. Niemals aber kam es dabei zu Fieberreaktionen, was wohl auf die starke Verdünnung bei der subkutanen Injektion des Tebeprotins im Körper zurückzuführen ist. Die Dauer der Behandlung war in beiden Fällen eine sehr lange, nämlich im 1. Falle 6½ Monate, im 2. Falle 4 Monate. Es ist auch keinesfalls zu erwarten, daß eine tuberculöse Aussaat der Meningen in kurzer Zeit anatomisch heilbar ist. Das intralumbal injicierte Tebeprotin gelangt unmittelbar an den tuberculösen Herd, nämlich an die Gehirnbasis und dadurch ziemlich unmittelbar an das Wärmezentrum heran.

Toennissen und Friedrich erklärten ja die Fieberreaktionen durch direktes Angreifen des Tebeprotins an den Zellen des Wärmezentrums. Sie nehmen an, daß bei vorhandener Tuberkulose an beliebiger Stelle die Zellen des Wärmezentrums durch die Tuberculotoxine spezifisch sensibilisiert werden. Die Wirkungsweise des Tebeprotins beruht auf einer erhöhten spezifischen Reizbarkeit der Zellen und ist nicht auf einen Antikörper-

mechanismus zurückzuführen. Der Mechanismus dieser Reizbarkeit steht noch nicht fest (Toenniessen). Die Tebeprotinreaktion ist nicht als eine Eiweißanaphylaxie aufzufassen. Das Tebeprotin ist weder ein Anaphylaktogen noch ein Präcipitinogen, wie Toenniessen in einer großen Reihe von Tierversuchen nachgewiesen hat. Es ist dies auch vollkommen erklärlich, weil das Tebeprotin bei seiner Darstellungsmethode einen geringgradigen hydrolytischen Abbau erfährt und dadurch die Eigenschaften des nativen Tuberkelbazilleneiweißes verliert.

Zusammenfassend läßt sich über die spezifische Therapie der tuberculösen Meningitis folgendes sagen:

Beide Arten der angewandten Dosierung sind zu empfehlen, je schwerer der Fall, desto energischer dürfte er anzugreifen sein, später (nach Abklingen der Meningitis) können gleichzeitig vorsichtig subkutane Tebeprotininjektionen gemacht werden, werden die klinischen Symptome geringer, so sind die Abstände der einzelnen Injektionen zu vergrößern, aber es ist so lange zu behandeln, bis der Liquor zur Norm zurückgekehrt und längere Zeit normal geblieben ist.

Nur von den Heilungen zu berichten, ohne die Mißerfolge einer Methode zu erwähnen, wäre nicht wissenschaftlich. So hat Neumann, wie bereits erwähnt, nach dem Vorschlage Bacigalupos 8 Fälle von tuberculöser Meningitis mit intralumbalen Injektionen von Alttuberkulin behandelt. „In sämtlichen Fällen waren Tuberkelbazillen nachgewiesen. Alle kamen ad exitum. Lokalreaktionen oder andere Schädigungen blieben aus, im Gegenteil schien das Allgemeinbefinden, speziell die Benommenheit günstig beeinflußt zu werden. Doch schien dieser symptomatische Erfolg sich kaum auf etwas anderes zu beziehen, wie auf die sonst angewandten wiederholten entlastenden Lumbalpunktionen."

Die Beurteilung dieser Fälle von Neumann ist natürlich ohne genauere Uebersicht der Fälle nicht möglich.

Im hiesigen Landeskrankenhause wurden außer den beiden geheilten Fällen bisher noch 3 Fälle von tuberkulöser Meningitis mit intralumbalen Tebeprotininjektionen behandelt, bei denen kein Erfolg damit zu erzielen war.

Diese seien kurz aufgeführt:

Ein Fall mit Nackensteifigkeit, Kopfschmerz, Ptosis des rechten Augenlids, Abducenslähmung links, erhöhtem Liquordruck, positivem Nonne, Pandy, starker Lymphozytenvermehrung, positivem Bazillenbefund. Die Therapie war in 2tägigen Abständen Tp II 0,4, Tp II 0,5, Tp II 0,75, Tp II 1,0. Exitus letalis am 10. Krankheitstage.

II. Fall ist wegen Coxitis tuberculosa in chirurgischer Behandlung und erkrankt plötzlich mit Nackensteifigkeit, Delirieren, Somnolenz. Liquordruck erhöht, Eiweiß positiv, Nonne positiv,

Zellvermehrung, hauptsächlich Lymphozyten, Tuberkelbazillen negativ, Neuritis nervi optici, Choriodealtuberkel rechts.

Die Therapie war Tp I 0,1, nach 6 Tagen Tp I 0,15. Exitus letalis am 9. Krankheitstage.

III. Fall mit typischem klinischen Befund wurde nur einmal mit Tp I 0,2 injiziert. Exitus letalis am 5. Tage. Der Sektionsbefund ergab tuberkulöse Meningitis + Miliartuberkulose der Lungen, der Leber und Milz.

Bei den 3 Fällen sind vor allem die typischen Fieberreaktionszacken wichtig zu erwähnen. Der 3. Fall scheidet natürlich für eine Statistik aus, da er mit einer für sich allein tödlichen Miliartuberkulose kompliziert war.

Zusammenfassung: Die intralumbale Tuberkulintherapie bei Meningitis tuberculosa ist zwar nur in wenigen Fällen bisher angewandt worden, aber es wurden damit einzelne Heilungen erzielt. Diese Therapie ist deshalb in jedem der sonst so hoffnungslosen Fälle indiziert. Das Tebeprotin verdient unbedingt den Vorzug vor dem Alttuberkulin, weil es als bedeutend weniger toxisch und in höherem Grade spezifisch wirkend erkannt ist. Das über die Technik der Injektionen Gesagte ist zu beachten, um vor Mißerfolgen geschützt zu sein.

Herrn Professor Dr. Schwenkenbecher bin ich für die Uebernahme der Arbeit und Herrn Professor Dr. Toenniessen für die Anregung zu dieser Arbeit und Ueberlassung der Unterlagen zu großem Danke verpflichtet, der hiermit ausgesprochen sei.

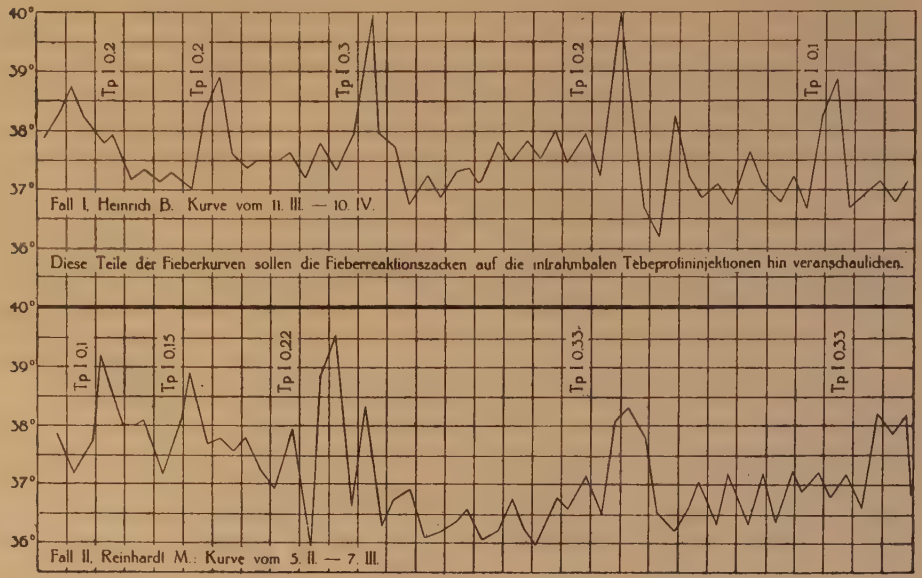
40°
39°
38°
37°
36°
Tp 1 0.2
Tp 1 0.2
Tp 1 0.3
Tp 1 0.2
Tp 1 0.1
Fall I. Heinrich B. Kurve vom 11. III. — 10. IV.
Diese Teile der Fieberkurven sollen die Fieberreaktionszacken auf die intrahmbalen Tebeprotininjektionen hin veranschaulichen.
40°
39°
38°
37°
36°
Tp 1 0.1
Tp 1 0.15
Tp 1 0.22
Tp 1 0.33
Tp 1 0.33
Fall II. Reinhardt M.: Kurve vom 5. II. — 7. III.

Literaturangabe.

Bacigalupo, J. Eine neue Behandlungsmethode der tuberkulösen Meningitis. Münch. med. Wochenschr. 1915, Nr. 7.

Bahn. Erfahrungen mit dem Tebeprotin Toenniessen bei der Lugentuberkulose. Münch. med. Wochenschr. 1925, Nr. 13.

Fleischer. Spezifische Behandlung der Augentuberkulose. Klin. Monatsblatt für Augenheilkunde 1926, Band 77.

Gehrke, A. Kann die Meningitis tuberculosa heilen? Beiträge zur Klinik der Tuberkulose 1925, Band 61, H 3.

Koch, K. Zur Frage der Heilbarkeit der tuberkulösen Meningitis. Münch. med. Wochenschrift 1925, Nr. 20.

Neidhardt, Karl. Heilung eines Falles von tuberkulöser Meningitis nach intralumbaler Tuberkulinbehandlung. Münch. med. Wochenschrift 1926, Nr. 20.

Neumann. Aerztlicher Verein in Hamburg, Sitzung vom 28. 11. 1916. Münch. med. Wochenschrift 1926, S. 1803.

Nicol, K. Was leistet die Tebeprotinreaktion nach Toenniessen für die Diagnostik der Lungentuberkulose? Beiträge zur Klinik der Tuberkulose Bd. 64, H 3/4.

Penzold. Lehrbuch der klinischen Arzneibehandlung 1923, 10. Auflage.

Reichmann und Rauch. Ueber die Prognose und Therapie der Meningitis tuberculosa. Med. Klinik 1913.

Schröder. Spezifische Therapie der Tuberkulose. Berlin. Klinik, 32. Jahrg., H, 356.

Starck. Demonstriert einen Fall von Meningitis tuberculosa, geheilt durch intralumbale Injektionen von Alttuberkulin auf der 33. Wanderversammlung der südwestdeutschen Neurologen und Irrenärzte in Baden-Baden am 30. und 31. Mai 1908. Archiv für Psychiatrie, Bd. 44.

Strümpell. Lehrbuch der speziellen Pathologie und Therapie der inneren Krankheiten 1926, 25. Auflage.

Toenniessen. Ueber die Verwendung eines aus Tuberkelbazillen gewonnenen Eiweißkörpers zur spezifischen Diagnostik der Tuberkulose.

Toenniessen. Die spezifische Erkennung und Behandlung der Tuberkulose mit einem aus Tuberkelbazillen gewonnenen Eiweißkörper (Tebeprotin). Deutsche med. Wochenschrift 1924, Nr. 20, 21 und 22.

Toenniessen. Biologische Wertbestimmung des Tebeprotins und seine Giftwirkung im Verhältnis zum Alttuberkulin. Münch. med. Wochenschrift 1925, Nr. 27.

Toenniessen. Ist die Reaktion des tuberkulösen Menschen auf Tebeprotin als Eiweißanaphylaxie aufzufassen? Zeitschrift für die gesamte experimentelle Medizin. Bd. 46, H. 5/6.

Toenniessen und Friedrich. Ueber die Abhängigkeit der Tuberkulinfieberreaktion vom tuberkulösen Herd. Deutsche med. Wochenschrift 1926 Nr. 47.

Lebenslauf.

Als Sohn des Kaufmanns Georg Voit wurde ich am 11. November 1903 in Fürth in Bayern geboren.

Vier Jahre lang besuchte ich die dortige Volksschule und im Anschluß daran das Gymnasium von 1914 bis 1917. Von 1917 an war ich am Realgymnasium in Nürnberg, wo ich Ostern 1923 die Reifeprüfung ablegte.

Mai 1923 bezog ich die Universität Erlangen um Medizin zu studieren. Im 5. Semester studierte ich in Rostock und bestand dort im November 1925 die ärztliche Vorprüfung.

Die folgenden 6 klinischen Semester verbrachte ich in Rostock, München und zuletzt in Erlangen, wo ich im Dezember 1928 das medizinische Staatsexamen bestand.

Als Medizinalpraktikant war ich zunächst 2 Monate lang an der Universitätsfrauenklinik in Erlangen tätig. Zur Zeit setze ich mein praktisches Jahr an der inneren Abteilung des Landeskrankenhauses Kassel fort.

Meine akademischen Lehrer waren in den vorklinischen Semestern an der Universität Erlangen: Fischer, Fleischmann, Hasselwander, Weinland, Wiedemann; an der Universität Rostock: Elze, Füchtbauer, v. Guttenberg, v. Kryger, Schulze, Winterstein.

In den klinischen Semestern an der Universität Rostock: Curschmann, Friboes, Ganter, Müller, Sarwey; an der Universität München: Bumke, Döderlein, Müller, v. Pfaundler, Sauerbruch, Wessely; an der Universität Erlangen: Fleischer, Graser, Hauck, Hauser, Heim, Jamin, Köniğer, v. Kryger, Molitoris, Müller, Scheibe, Schübel, Specht, Winß.